CC BY

Статья поступила в редакцию 10.11.2023 г. **DOI:** 10.24412/2687-0053-2024-1-97-100 **EDN:** QIQXHH

Информация для цитирования:
Павленко В.В., Каменева Е.А., Кулева О.В., Петришина Т.И. МИГРАЦИЯ ВНУТРИМАТОЧНОГО КОНТРАЦЕПТИВА В МОЧЕВОЙ ПУЗЫРЬ С ОБРАЗОВАНИЕМ ВТОРИЧНОГО КАМНЯ И ВЛАГАЛИЩНО-ПУЗЫРНОГО СВИЩА //Медицина в Кузбассе. 2024. №1. С. 97-100.

Павленко В.В., Каменева Е.А., Кулева О.В., Петришина Т.И.
Кузбасская клиническая больница скорой медицинской помощи им. М.А. Подгорбунского,
Кемеровский государственный медицинский университет,
г. Кемерово, Россия

МИГРАЦИЯ ВНУТРИМАТОЧНОГО КОНТРАЦЕПТИВА В МОЧЕВОЙ ПУЗЫРЬ С ОБРАЗОВАНИЕМ ВТОРИЧНОГО КАМНЯ И ВЛАГАЛИЩНО-ПУЗЫРНОГО СВИЩА

В работе приведен случай миграции внутриматочного контрацептива в полость мочевого пузыря с последующим образованием влагалищно-пузырного свища и вторичного камня на внутриматочном контрацептиве. Внутриматочный контрацептив удален путем иссечения крючковидным электородом и тракцией за инородное тело без технических трудностей. Мочевой пузырь был дренирован и влагалищно-пузырный свищ самостоятельно закрылся.
Ключевые слова: внутриматочный контрацептив; влагалищно-пузырный свищ; мочевой пузырь

Pavlenko V.V., Kameneva E.A., Kuleva O.V., Petrishina T.I.
Kuzbass Clinical Hospital of Emergency Medical Care named after M.A. Podgorbunsky,
Kemerovo State Medical Univercity, Kemerovo, Russia

MIGRATION OF THE INTRAUTERINE CONTRACEPTIVE INTO THE BLADDER WITH THE FORMATION OF A SECONDARY STONE AND VAGINAL-VESICAL FISTULA

The paper presents a case of migration of an intrauterine contraceptive into the bladder cavity with the subsequent formation of a vaginal-vesical fistula and a secondary stone on an intrauterine contraceptive. The intrauterine contraceptive was removed by excision with a hook electron and traction for a foreign body without technical difficulties. The bladder was drained and the vaginal-vesicular fistula closed on its own.
Key words: intrauterine contraceptive; vaginal-vesical fistula; urinary bladder

Внутриматочные спирали (ВМС) широко используются во всем мире. Внутриматочная спираль как метод контрацепции подходит здоровым женщинам с регулярными, безболезненными, умеренными менструациями [1].

Все ВМС представляют собой небольшие гибкие устройства из пластика и меди, которые вводятся в полость матки.

Различают следующие виды ВМС [1]:

- негормональные (медьсодержащие внутриматочные средства);
- гормональные (левоноргестрел-содержащие внутриматочные средства);
- инертные.

Преимуществами ВМС, как метода контрацепции, являются:

- высокая эффективность — от 2 случаев на 1000 женщин в течение 10 лет использования, в зависимости от ВМС;
- высокая надежность — 0,6-2,0 по индексу Перля;
- не требует ежедневного контроля;
- длительность действия — 5-12 лет в зависимости от ВМС;
- после удаления ВМС фертильность восстанавливается сразу.

Недостатки:

- не обеспечивается защита от инфекций, передающихся половым путем;
- риск депрессии;
- ежемесячный контроль женщиной наличия нитей ВМС во влагалище после менструации;
- возможна спонтанная экспульсия (выпадение) ВМС;
- увеличивается риск развития воспалительных заболеваний области малого таза у женщин группы риска заражения ЗППП.

Осложнения:

1) нарушения менструального цикла;
2) самопроизвольное выпадение спирали;
3) анемия (развивается вследствие обильных менструаций);
4.)развитие миомы матки;
5) внематочная беременность;
6) инфекционные воспалительные процессы в матке и придатках;
7) перфорация (прокол) стенки матки;
8) врастание спирали в стенку матки.

По данным литературы, сообщения о миграции внутриматочного контрацептива (ВМК) в полость мочевого пузыря с последующим вторичным образованием камней на ВМК являются редкими осложнени-

ями, связанными с введением ВМС [2-4]. В доступной литературе мы нашли три сообщения об образовании конкремента в мочевом пузыре и пузырно-маточного свища вследствие миграции ВМК [5-7].

Мы сообщаем о случае миграции ВМС в мочевой пузырь и проводим анализ возможных причин и метод лечения таких осложнений.

Обследование начиналось с трансабдоминального ультразвукового исследования (ТАУЗИ) с переходом на трансвагинальное (ТВУЗИ).

Пациентка М., 39 лет. Обратилась с жалобами на периодическое подтекание мочи из влагалища и проявления цистита.

Из анамнеза: после 2-х родов был установлен ВМК, на фоне которого наступила незапланированная маточная беременность с последующим медицинским абортом, ВМК в полости матки обнаружен не был. Спустя 6 месяцев, в процессе обследования по поводу вышеуказанных жалоб на подтекание мочи и проявления цистита, при УЗ-исследовании в полости мочевого пузыря было обнаружено инородное тело длиной до 21,7 мм, за ней акустическая тень — длинное плечико ВМК (мигрировавшая спираль) (рис. 1).

ВМК фиксирован к стенке дна мочевого пузыря, в области фиксации контрацептива стенка пузыря утолщена до 7 мм. Тотчас у стенки определяется инфильтрат неправильной формы размерами до 21 мм, смешанной, преимущественно пониженной эхогенности, в нем определяются гиперэхогенные структуры, вероятно, поперечные плечики ВМК (рис. 2).

От инфильтрата к стенке мочевого пузыря виден гипоэхогенный свищевой ход длиной 2,8 мм, шириной 2,7 мм, в просвете мочевого пузыря — эхогенная смещаемая взвесь в большом количестве и сформировавшийся влагалищно-пузырный свищ.

Пациентке было проведено КТ органов малого таза. В полости мочевого пузыря, в верхних отделах определяется инородное тело ближе к металлической плотности, вытянутой формы, размером 19 × 5,6 мм. Передний конец прилежит к стенке мочевого пузыря (рис. 3).

Рисунок 1
УЗ-исследование. В полости мочевого пузыря было обнаружено инородное тело длиной до 21.7 мм, за ней акустическая тень – длинное плечико ВМК (мигрировавшая спираль)
Figure 1
Ultrasound examination. A foreign body up to 21.7 mm long was found in the bladder cavity, followed by an acoustic shadow – a long IUD shoulder (migrated spiral)

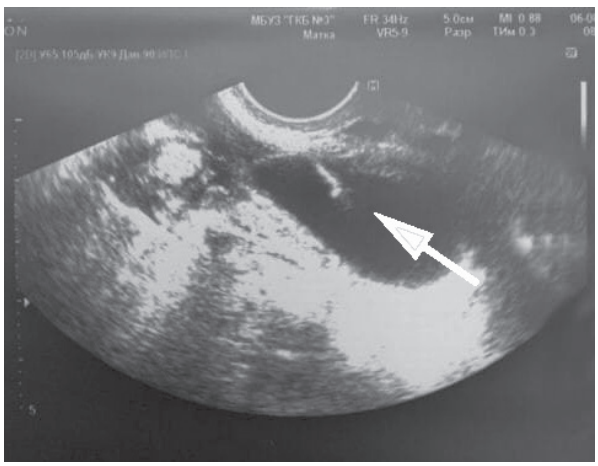

Рисунок 2
УЗ-исследование. Определяется инфильтрат неправильной формы размерами до 21 мм, в нем визуализируются гиперэхогенные структуры – поперечные плечики ВМК (указаны стрелками)
Figure 2
Ultrasound examination. An irregularly shaped infiltrate with dimensions of up to 21 mm is determined, hyperechoic structures are visualized in it – transverse ICH shoulders (indicated by arrows)

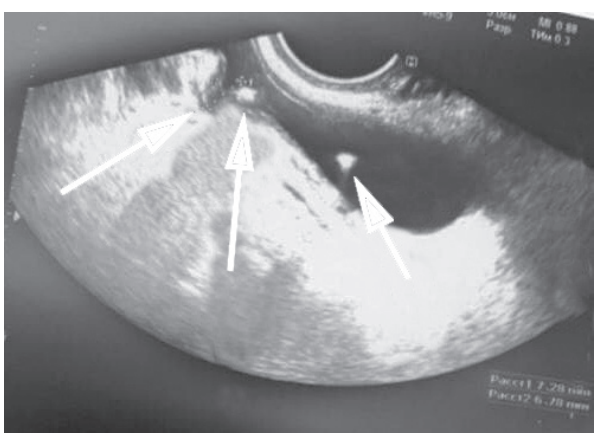

Рисунок 3
КТ-исследование органов малого таза. В полости мочевого пузыря, в верхних отделах определяется инородное тело ближе к металлической плотности, вытянутой формы размером 19*5.6 мм
Figure 3
CT examination of the pelvic organs. In the bladder cavity, in the upper parts, a foreign body closer to the metal density, elongated in shape with a size of 19*5.6 mm, is detected

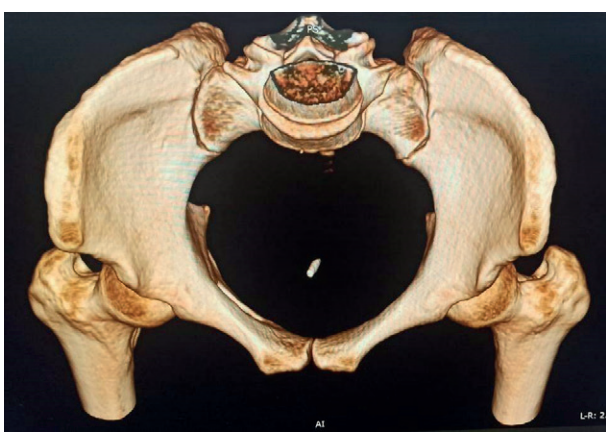

Рисунки 4–5
МРТ–исследование органов малого таза (фронтальная и сагиттальная проекция). Прободение инородным телом стенки мочевого пузыря. Стенка пузыря в области прилежания инородного тела неравномерно утолщена до 9 мм
Figure 4–5
MRI examination of the pelvic organs (frontal and sagittal projection). A foreign body perforating the bladder wall. The wall of the bladder in the area of adhesion of the foreign body is unevenly thickened to 9 mm

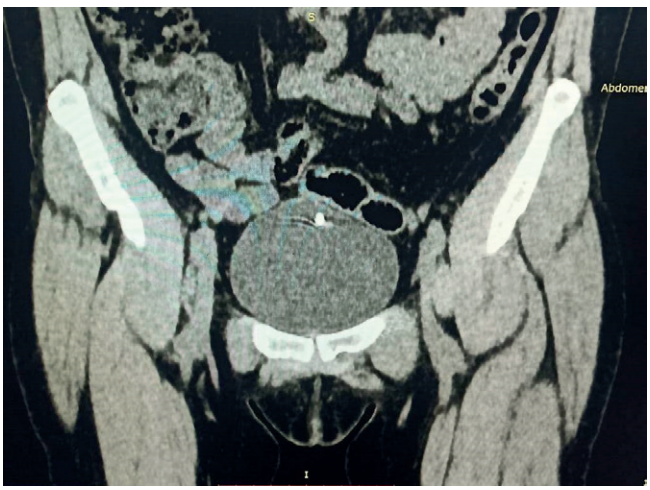

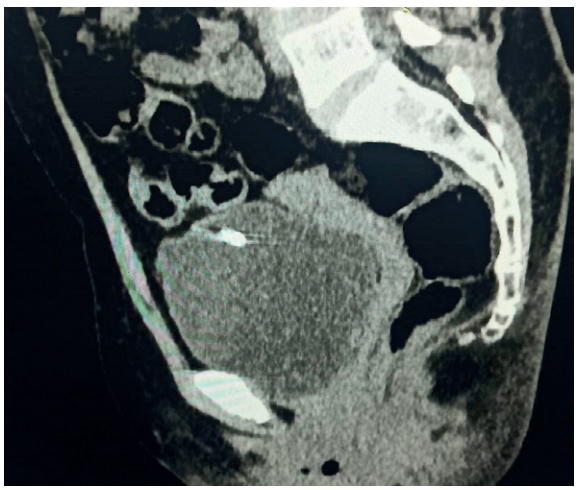

По МРТ создается впечатление о прободении вышеописанным инородным телом стенки мочевого пузыря. Стенка пузыря в области прилежания инородного тела неравномерно утолщена до 9 мм (рис. 4-5).

Внутренняя поверхность стенки умеренно трабекулярна. В области предполагаемого прободения жировая клетчатка отечна и тяжиста. К стенке мочевого пузыря на этом уровне тесно прилежит и не смещается во время исследования, вероятно подпаяна, стенка толстой кишки. Нельзя исключить перфорацию стенки мочевого пузыря в области дна с формированием небольшого инфильтрата жировой клетчатки без жидкостного содержимого.

Во время трансуретральной цистолитотрипсии ВМС была обнаружена внутри конкремента и удалена трансуретрально. В ходе операции трабекулярность слизистой мочевого пузыря не выражена, в области его верхушки визуализировано инородное тело (ВМС), инкрустированное конкрементами. Крючковидным электродом выполнена тракция за инородное тело. Последнее удалено без технических трудностей (рис. 6).

Выполнено дренирование мочевого пузыря. На 7-е сутки выполнено УЗИ ОМТ – данных за сообщение мочевого пузыря и матки отсутствуют. Влагалищно-пузырный свищ самостоятельно закрылся.

Рисунок 6
Макропрепарат. Инородное тело, извлеченное из стенки мочевого пузыря
Figure 6
Macropreparation. A foreign body removed from the wall of the bladder

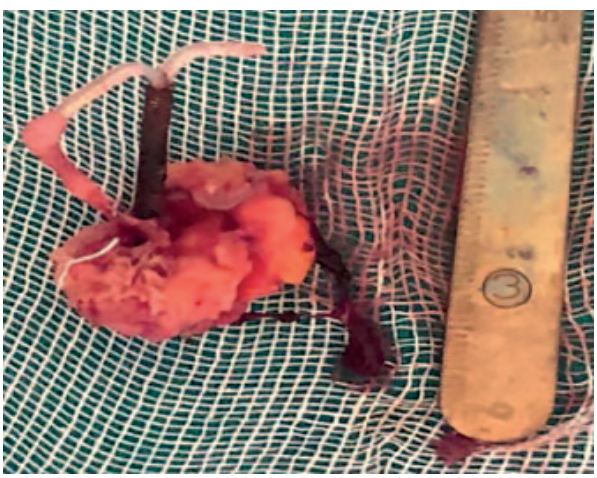

ЗАКЛЮЧЕНИЕ

В настоящее время нет данных, подтверждающих, может ли тип и материал ВМС влиять на его миграцию, и необходимы дальнейшие исследования. Перфорация, скорее всего, может произойти на ранней стадии или сразу после установки ВМС. При наличии трудностей с введением, боли или кровотечения врачи должны быть внимательны к возможности перфорации стенки органа.

Больным с ВМС следует предложить регулярно проверять устройство, а тем, у кого ВМС пропущена, необходимо выполнить рентгенографию брюшной полости и малого таза, чтобы исключить возможность миграции ВМС. Пациенткам с ВМС в сочетании с симптомами на неблагополучие в нижних мочевыводящих путях, такими как частое мочеиспускание и гематурия, необходимо знать, как влияет перфорация ВМС на мочевой пузырь. Особенно важно это знать урологам и акушерам, поскольку такие осложнения у пациентов встречаются, хотя и достаточно редко [7].

Информация о финансировании и конфликте интересов

Исследование не имело спонсорской поддержки.

Авторы декларируют отсутствие явных и потенциальных конфликтов интересов, связанных с публикацией настоящей статьи.

ЛИТЕРАТУРА / REFERENCES:

1. Prilepskaya VN, Mezhevitinova EA, Tagieva AV. Vnutrimatochnaya kontracepciya. M.: GEOTAR-Media, 2014. 192 p. Russian (Прилепская В.Н., Межевитинова Е.А., Тагиева А.В. Внутриматочная контрацепция. М.: ГЭОТАР-Медиа, 2014. 192 с.)
2. Mahmutyazicioglu K, Ozdemir H, Ozkan P. Migration of an intrauterine contraceptive device to the urinary bladder: sonographic findings. *Journal of Clinical Ultrasound.* 2002; 30(8): 496-498. DOI: 10.1002/jcu.10098
3. Tan JH, Lip H, Ong W, Omar S. Intrauterine contraceptive device embedded in bladder wall with calculus formation removed successfully with open surgery. *Malays Fam Physician.* 2019; 14(2): 29-31.
4. Trushkin RN, Lubennikov AE, Shevchenko NA, Polikarpova OV. A Rare Clinical Case of Intrauterine Device Migration into the Bladder. *Experimental and Clinical Urology.* 2019; 3: 182-184. Russian (Трушкин Р.Н., Лубенников А.Е., Шевченко Н.А., Поликарпова О.В. Редкое клиническое наблюдение миграции внутриматочной спирали в мочевой пузырь // Экспериментальная и клиническая урология. 2019. № 3. С. 182-184.)
5. Zikrillaev Z, Olimov T, Priev IM. Injury of urinary bladder by intrauterine contraceptives. *Urologiia.* 2000; 3: 53. Russian (Зикриллаев З., Олимов Т., Приев И.М. Повреждение мочевого пузыря внутриматочными контрацептивами // Урология. 2000. № 3. С. 53.)
6. Kadiry TR, Tuhtarov IT. Migration of the intrauterine contraceptive in the urinary bladder with formation of the secondary stone and vesicouterine fistula. *Urologiia.* 2006; 2: 83-84. Russian (Кадири Т.Р., Тухтаров И.Т. Миграция внутриматочного контрацептива в мочевой пузырь с образованием камня и пузырно-маточного свища //Урология. 2006. № 2. С. 83-84.)
7. Timin MV, Vayznikov UV, Simonova OV. Migration intrauterine contraceptive in the bladder to form a secondary stone. *Medical newsletter of Vyatka.* 2016; 1(49): 45. Russian (Тимин М.В., Вязников Ю.В., Симонова О.В. Миграция внутриматочного контрацептива в мочевой пузырь с образованием вторичного камня //Вятский медицинский вестник. 2016. № 1(49). С. 45.)

Сведения об авторах:

ПАВЛЕНКО Владимир Вячеславович, доктор мед. наук, профессор, зав. кафедрой госпитальной хирургии, ФГБОУ ВО КемГМУ Минздрава России; зам. главного врача по науке, ГАУЗ ККБСМП им. М.А. Подгорбунского, г. Кемерово, Россия.
E-mail: pavlenkovv@list.ru

КАМЕНЕВА Евгения Александровна, доктор мед. наук, главный врач, ГАУЗ ККБСМП им. М.А. Подгорбунского, г. Кемерово, Россия.
E-mail: evg-kameneva@yandex.ru

КУЛЕВА Ольга Владимировна, врач отделения УЗ диагностики, ГАУЗ ККБСМП им. М.А. Подгорбунского, г. Кемерово, Россия.
E-mail: kuleva42@mail.ru

ПЕТРИШИНА Татьяна Игоревна, врач отделения УЗ диагностики, ГАУЗ ККБСМП им. М.А. Подгорбунского, г. Кемерово, Россия.
E-mail: kuleva42@mail.ru

Information about authors:

PAVLENKO Vladimir Vyacheslavovich, doctor of medical sciences, professor, head of the department of hospital surgery, Kemerovo State Medical University; deputy chief physician for science, Kuzbass Clinical Hospital of Emergency Medical Care named after M.A. Podgorbunsky, Kemerovo, Russia. E-mail: pavlenkovv@list.ru

KAMENEVA Evgenia Aleksandrovna, doctor of medical sciences, chief physician, Kuzbass Clinical Hospital of Emergency Medical Care named after M.A. Podgorbunsky, Kemerovo, Russia.
E-mail: evg-kameneva@yandex.ru

KULEVA Olga Vladimirovna, doctor of the ultrasound diagnostics department, Kuzbass Clinical Hospital of Emergency Medical Care named after M.A. Podgorbunsky, Kemerovo, Russia. E-mail: kuleva42@mail.ru

PETRISHINA Tatyana Igorevna, doctor of the ultrasound diagnostics department, Kuzbass Clinical Hospital of Emergency Medical Care named after M.A. Podgorbunsky, Kemerovo, Russia.
E-mail: kuleva42@mail.ru

Корреспонденцию адресовать: ПАВЛЕНКО Владимир Вячеславович, 650056, г. Кемерово, ул. Ворошилова, д. 22 а, ФГБОУ ВО КемГМУ Минздрава России
E-mail: pavlenkovv@list.ru